ÜBER

SYPHILIS DER HIRNARTERIEN

MIT BERÜCKSICHTIGUNG EINES NEUEN IM PATHOLOGISCHEN INSTITUT ZU FREIBURG UNTERSUCHTEN FALLES.

INAUGURAL-DISSERTATION

ZUR ERLANGUNG DER

MEDICINISCHEN DOCTORWÜRDE

EINER

HOHEN MEDICINISCHEN FACULTÄT

DER

UNIVERSITÄT FREIBURG I/B.

VORGELEGT

VON

GUSTAV BLUTH

AUS LASSEHNE.

FREIBURG I. B.

UNIVERSITÄTS-BUCHDRUCKEREI VON CHR. LEHMANN.

1885.

Digitized by the Internet Archive
in 2026

https://archive.org/details/IA41550827_0085

Erst einer verhältnissmässig späten Zeit der wissenschaftlichen Forschung war es vorbehalten, über die luetischen Erkrankungen der Arterien, besonders derjenigen des Gehirns, nähere Aufschlüsse zu bringen.

In seinem Werke: „Die luetischen Erkrankungen der Hirnarterien" (Leipzig 1874) geht Heubner ausführlich auf die ältere und neuere Litteratur ein, welche die durch Syphilis bedingten pathologisch-anatomischen Veränderungen des Gehirns und seiner Arterien zum Gegenstande hat.

Da es zur Uebersichtlichkeit der vorliegenden Abhandlung beitragen wird, so mögen hier die wichtigsten geschichtlichen Daten, soweit sie sich auf die anatomischen Veränderungen der Arterien selbst beziehen, in gedrängter Kürze wiedergegeben werden.

Schon im Laufe des 18. Jahrhunderts war auf die durch Lues hervorgerufenen Läsionen des Gehirns von vielen Seiten her aufmerksam gemacht worden; aber erst nachdem die pathologische Anatomie mit allem Nachdrucke gelehrt hatte, die Krankheitserscheinungen auf anatomische Veränderungen der Organe zu beziehen, gelangte man zu genaueren Ergebnissen und erkannte wichtige pathologische Veränderungen an den Gehirnarterien, die man bis dahin übersehen hatte. — 1847 berichtet Virchow [1]) über einen Fall von Thrombose der linken Carotis. Ihre Wandungen waren verdickt und Syphilis war die Ursache. Gildemeester [2]) erwähnt so-

[1]) Virch. Ach. Bd. I., Ges. Abhdlg. p. 514.

[2]) Nederl. Weeckbl. vor Geneeskunde 1854.

dann eine Obturation der Arteria fossae Sylvii dextra, in der Nähe einer syphilitischen Neubildung. In Virchow's Abhandlung: „Ueber die Natur der constitutionell-syphilitischen Erkrankungen“ [1]) fanden zwar die Alterationen in den Arterien wenig Berücksichtigung, doch nahm man sich nun dieser Frage von anderer Seite mehrfach an, so Bristowe, Graefe.

Steenberg [2]) hat das Verdienst, zuerst auf den Zusammenhang zwischen der Lues und den Veränderungen der Hirnarterien hingewiesen zu haben.

Leon Gros und Lanceraux [3]) in Frankreich, Griesinger [4]) und Böning [5]) in Deutschland bringen neue Fälle von luetischer Hirngefässerkrankung. Passavant [6]) beobachtet darauf einen Fall von Verengerung der Basilararterie durch ein Exsudat in den Wänden dieser selbst und Wilks [7]) macht auf die Häufigkeit der Arterienerkrankung bei Lues aufmerksam, erkennt auch bereits die Verschiedenheit der luetischen und der atheromatösen Erkrankung der Arterien. Virchow dagegen ist in seinem Werke „Ueber die Geschwülste“ geneigt, die luetische Erkrankung der Hirnarterien für einen atheromatösen Prozess anzusehen und dem Luetiker eine gesteigerte Disposition für atheromatöse Entartungen der Gefässe zu vindicieren.

Jaksch [8]) erklärt des weiteren Thrombose und Obliteration der Arterien als zustande gekommen durch Uebergreifen des syphilitischen Neoplasma auf die Wandungen

[1]) Virch. Arch. Bd. XV.

[2]) Den syphil. Hjirnelideloefs, V. Steenberg, Kjobenhavn 1860. Auszug in Canst. Jahresbericht 1861.

[3]) Des affections nerveuses syphilitiques.

[4]) Archiv der Heilkunde I. pg. 77. 1860.

[5]) Deutsche Klinik. 1861.

[6]) Virch. Arch. Bd. 25. 1862.

[7]) Guys Hospital-Reports III. Ser. Vol. 9 (1863).

[8]) Prager medic. Wochenschr. 1864 Nr. 1—52.

derselben. Albers [1]) beobachtet bei einem Falle von ausgesprochener Lues, dass die grossen und kleinen Gehirnarterien auffallend hart und steif waren, nach dem Durchschneiden offen standen. Den Prozess nennt er einen atheromatösen; die anatomische Veränderung verlegt er in die Media und Intima, während Jaksch sie in der Adventitia gefunden haben will.

Wesentlich gefördert wurde die Sache durch Lanceraux [2]), der einmal das besonders häufige Vorkommen von Veränderungen der Hirnarterien bei Syphilis betont, dann aber ausdrücklich darauf hinweist, dass es sich nicht um einen atheromatösen Prozess handle; er spricht sogar von einem arteriellen Neoplasma, das wohl mit dem Syphilom an andern Stellen identisch sein möge.

Clifford Albutt [3]) macht sodann auf die knorpelige Beschaffenheit der Arterienwände, das Fehlen von verfetteten Stellen, auf eine „nucleäre und celluläre Proliferation in den Arterienwänden“ aufmerksam, die vom atheromatösen Prozess wesentlich verschieden sei und als „acute Arteriitis“ bezeichnet werden müsse und Moxon spricht von „schichtenweise übereinander gereihten Körperchen,“ zwischen denen Ueberbleibsel der Gefässe liegen.

In neuerer Zeit sind zahlreichere Beobachtungen über syphilitische Erkrankungen der Hirnarterien gemacht worden, wie von Solbrig, Moxon, Albutt [4]), Oedmanson [5]), Lewin [6]) und anderen und auch Wille [7]) und Braus [8]) betonen die Gefässveränderungen bei Syphilis.

[1]) Allgem. Zeitschr. f. Psychiatrie 1859, XVI.
[2]) Traité historique et pratique de la Syphilis. Paris pg. 825.
[3]) St. George's Hosp.-Rep. Nr. III. pg. 55 ff. Nr. IV.
[4]) Medic. Times and Gazette 1871 und 1872.
[5]) Nordiskt mediciniskt Arckiv I. Nr. 18.
[6]) Ber. in der med. Berliner Gesellsch.
[7]) Allgem. Zeitschr. f. Psychiatr. 28. Bd. 403.
[8]) Die Hirnsyphilis, Berlin 1873. Hirschwald.

Hatten nun auch besonders die neueren Untersuchungen den Zusammenhang der arteriellen Erkrankung mit Lues und die Eigenartigkeit des Prozesses dargethan, waren auch sogar bereits Ansichten über den Sitz und die Wachstumsrichtung des Neoplasma laut geworden, so fehlte es doch immer noch an eingehenden histologischen Forschungen. Letzterer Aufgabe unterzog sich zuerst Heubner, welcher einmal eine Reihe von Fällen sammelte, die er histologisch zu verwerten suchte, andererseits weitere von ihm selbst beobachtete Fälle beibrachte, an denen er eingehende histologische Untersuchungen angestellt hatte.

Von etwa 166 unzweifelhaft luetischen Fällen constatiert Heubner zunächst 44, bei denen Hirngefässerkrankungen vorliegen, also käme darnach in einem Viertel der Fälle eine Alteration der Hirnarterien vor. Unter den letzteren unterscheidet er 3 Gruppen und rechnet zu der ersten solche Fälle, wo eine syphilitische Neubildung in der Nähe von Arterien sich entwickelt hatte und letztere davon eingeschlossen wurden. Hier besteht eine Verdickung der Wände und Obliteration des Lumens der Arterien, die in der syphilitischen Neubildung gelegen sind.

In die zweite Gruppe gehören diejenigen Fälle, wo ebenfalls in der Schädelhöhle eine syphilitische Neubildung bestand, aber zu den veränderten grösseren Arterien keine nähere Beziehung hatte. Es wäre möglich, dass in den hieher gehörigen Fällen neben dem luetischen Neoplasma eine atheromatöse Entartung der Arterien vorlag, wogegen allerdings in einigen Fällen schon das Alter, besonders aber der histologische Befund spricht.

Zur dritten Gruppe zählt Heubner die Fälle, in denen sich überhaupt scheinbar keine specifischen Veränderungen innerhalb der Schädelhöhle vorfanden, wohl aber Erweichungen oder Entzündungen als Folgeerscheinungen ausgebreiteter Alterationen der Arterien. Hier handelte

es sich wahrscheinlich teils um einfache, atheromatöse, in andern Fällen um histologisch nachweisbare richtige luetische Prozesse in den Arterien.

Die nur spärlichen histologischen Daten machen in einem Falle aufmerksam auf eine Membran, die aus Kernen und Bindegewebszellen bestehend die Arterie verstopft; im zweiten Falle bestand die Anschwellung der Wand in einer „schichtweise angeordneten Wucherung von Entzündungskörperchen, welche sämtliche Häute einnahm," so dass von einer acuten Arteriitis die Rede ist.[1])

Schon bestimmter spricht sich Lanceraux[2]) aus. Er betont, dass es sich nicht um eine atheromatöse Affection, sondern um ein aus Rundzellen und einigen Bindgewebszellen bestehendes Product handle.

Albutt redet von einer Wucherung von Kernen und Zellen und von dem Fehlen der fettigen Degeneration der letzteren.

Was den Sitz der Neubildung betrifft, so verlegte Iaksch denselben in die Adventitia, indem der pathologische Prozess von der in der Nähe gelegenen luetisch erkrankten Hirnpartie auf dieselbe übergreife, Albers dagegen in die Media und Intima.

Man ersieht, dass die histologischen Untersuchungen über die syphilitischen Erkrankungen der Hirnarterien bis dahin wenig zahlreich waren und überdies nicht die wünschenswerte Klarheit, besonders hinsichtlich des Ausgangspunktes der aufgetretenen Veränderungen gebracht hatten.

Die folgenden histologischen Untersuchungen von Heubner waren im Gegensatz dazu sehr genau und eingehend und bezogen sich auf teils von ihm selbst, teils

---

[1]) St. George's Hosp.-Rep. Nr. III.

[2]) Traité historique etc. Paris.

von anderen klinisch genau beobachtete Fälle von constitutioneller Lues,[1])

Die Schilderung der histologischen Verhältnisse dieser 6 Fälle ist eine sehr ausführliche. Aus dem beigebrachten Material zieht Heubner die folgenden Schlüsse: In dem 2., 4. und 5. Falle[2]) handle es sich um frischere Affectionen, besonders an einzelnen Stellen der erkrankten Gefässe. Hier habe der erste Angriff des Reizes stattgefunden, angeregt durch die in der Nachbarschaft liegenden Herderkrankungen. Indessen liege nicht ein einfaches Hineinwachsen der benachbarten Neubildung in die Arterie vor, denn die Adventitia zum Teil und die Muscularis durchaus hätten noch unversehrt sich erwiesen. Die Arterienaffection sei nicht „per continuitatem," sondern „per contiguitatem" eingetreten und der Reiz wahrscheinlich auf dem Wege der Nutritialgefässe bis unter das Endothel gelangt. Hier nun habe sich die Affection zu bedeutender Intensität entwickelt, den Raum zwischen Endotheldecke und Membrana fenestrata festhaltend, offenbar eine Praedilectionsstelle der vorliegenden Affection. Dieser Sitz der Neubildung ergiebt sich in allen 6 von Heubner untersuchten Fällen. Denn stets wurde sowohl die Endothelhaut wie die Membrana fenestrata wenigstens in der grössten Circumferenz erhalten gefunden und die ganze Dickenzunahme der Arterienwand kam auf Rechnung der zwischen beiden Häuten befindlichen Wucherung.

In allen Fällen wird ferner der lockere Zusammenhang des Neoplasma mit der angrenzenden gefensterten Haut betont, so dass ersteres sich „zwiebelschalenartig" aus dem Arterienrohr abheben lässt. Hier ist auch nach Heubner der Ort, von wo aus die Vascularisation der Neubildung erfolgt und wo unter Umständen der Blut-

[1]) Heubner „Luetische Erkrankungen der Hirnarterien." Fall 45—50.

[2]) Heubner, Fall 46. 48 und 49.

strom, nachdem er das Neoplasma durchbrochen, sich zwischen Membrana fenestrata und diesem des lockeren Zusammenhanges wegen hineinwühlen kann. Nirgends, meint Heubner, wuchere die Neubildung durch letztere Haut hindurch und nirgends fehle auf der Innenfläche der ersteren das normale Endothel.

Zwischen Membrana fenestrata und dem Endothel findet sich nach Heubner eine einfache Lage von zunächst zerstreut liegenden Kernen, eingebettet in eine körnig trübe Substanz; die Kerne sind mehrfach in Teilung begriffen, dazwischen aber bereits deutlich ausgebildete lange spindlige Zellen mit ähnlichen Kernen wie die noch frei umherliegenden, mit langen Fortsätzen, von denen einzelne einer langen Endothelzelle entsprechen sollen, die Mehrzahl aber unter dem Endothel liegt und sich in die Vertiefungen der Membrana fenestrata hineinzieht. Über diese geht das Endothel brückenartig hinweg. Die spindligen Zellen wären unzweifelhaft aus den zuerst auftretenden Kernen hervorgegangen und es handle sich um eine Art „Anschiessen des Protoplasma um die Kerne," aus denen weiterhin die Zellen werden, die sich in der Folge durch Wachstum vergrössern. Die Kerne stammten nicht von Wanderzellen her, wie nahe dieser Gedanke auch liege, denn nirgends habe man Randanhäufungen von weissen Blutkörperchen angetroffen, welche sich angeschickt haben würden, die etwa veränderte Intima zu passieren. Ausserdem aber sprechen nach Heubner die häufige Zweiteilung der Kerne, die „Apposition des Zellprotoplasma" um dieselben, die Quantität der Kerne und ihre allmähliche Vermehrung, endlich das Fehlen von Rundzellen in der zwischen Membrana fenestrata und Endothel liegenden Neubildung, wenigstens in den früheren Entwicklungsstadien, dagegen, dass Wanderzellen und deren Metamorphosen die Bausteine zu dem Neoplasma geliefert haben.

Dass in der weiter entwickelten Neubildung Rund-

zellen vorkommen, giebt der Autor zu; diese kämen aber aus den Nutritialgefässen der Arterien. Wenn nämlich entweder in der Nähe des Gefässes ein Syphilom vorhanden sei oder wenn in der Arterie selbst die Intimaverdickung einen höheren Grad erreicht habe, so unterliegen die in der Adventitia verlaufenden Vasa nutritia einer Reizung und so entständen hier Ansammlungen von Rundzellen in der Adventitia und Muscularis, welche in radialer Richtung diese Häute durchsetzten und „in ihrer keilförmigen Configuration“ deutlich darauf hinwiesen, dass es sich hier um Wanderzellen handle.

Die Quelle aber der zuerst in der Neubildung auftretenden zahlreichen Kerne sucht Heubner in dem Endothel, dessen Zellen er zur Production derselben qualificiert ansieht. Ja er glaubt sogar den Beweis dafür, dass die Wucherung des Endothels das Neoplasma hervorrufe, erbracht zu haben.

Denn er fand zunächst der Endothelhaut eine reichliche Anzahl von länglichen Kernen, dicht gedrängt aneinanderliegend und sah zwischen einzelnen in Teilung begriffenen schon 2, ja selbst 3 in einer Zelle beisammen liegen.[1]) Hier handle es sich ohne Zweifel um eine bedeutende Kernwucherung, die am gesunden Endothel nie anzutreffen sei. Diese Wucherung trete ferner anfangs streifenweise auf, denjenigen Stellen entsprechend, wo die Endothelhaut sich in die vertieften Furchen der Membrana fenestrata hineinlege, wo sie ja auch zuerst beginne und zu einer allmählichen Abhebung des Endothels führe.

Die erste Kernwucherung führt Heubner also allein auf das vom syphilitischen Virus gereizte Endothel zurück, von dem gleichzeitig eine amorphe Substanz ausgeschieden werde, in der die neugebildeten Kerne liegen.

---

[1]) Heubner „luetische Erkrankungen der Hirnarterien.“ Fig. 8. 10, 15.

Hier erinnert der Autor an den histologischen Befund des luetisch erkrankten Oculomotorius,[1]) wo er die Neubildung in analoger Weise durch Wucherung des Endothels der Nervenscheiden zustande gekommen glaubt.

Die weitere Entwicklung des Neoplasma soll nun so geschehen, „dass aus der gleichzeitig mit den Kernen abgesonderten feinkörnigen Substanz um erstere das Protoplasma des Zellleibes direct sich bildet, andererseits eine vollständige Abschnürung ganzer Zellen an der nach aussen gekehrten Fläche des Endothels erfolgt. Nachdem die Zellwucherung soweit fortgeschritten, dass die Endotheldecke bereits abgehoben ist, haben die Zellen teilweise eine beträchtlichere Länge als gewöhnliche Endothelzellen besitzen, einige Kerne Bohnengestalt, als Zeichen der beginnenden Teilung. Die Zellen sind meistens spindlig und die Neubildung vergrössert sich teils durch zunehmende Teilung der veranlagten Zellen, teils durch weitere Apposition der wuchernden Endotheldecke."

Bei zunehmendem Wachstum, welches das Lumen mehr und mehr verengt, sollen nun die Zellen so wuchern, dass in einem gewissen Stadium eine Zelle dicht an der andern liegt und von Intercellularsubstanz kaum noch etwas sichtbar ist. Es sind durchweg Spindelzellen mit 2, selten mehr, ganz kleinen Fortsätzen, die immer nach der Längsachse des Gefässes, wie die Zellen des Endothels selbst, ziemlich parallel verlaufen.

Eine andere Frage, welche den Autor vorzugsweise beschäftigt, ist die nach der Herkunft der in der Neubildung vorhandenen kleinen Rundzellen. Dass sie mit den übrigen Zellen des Neoplasma nichts gemein haben, dass keine Übergänge zwischen beiden bestehen, erscheint ihm unzweifelhaft. Es sind Wanderzellen, die Muscularis und die Adventitia fand sich reichlich von ihnen durchsetzt

[1]) Fall 46.

und namentlich in letzterer lagen dichte Haufen um die ernährenden Gefässe. Diese selbst waren zum Teil stark verändert, besonders wenn ein Syphilom an die Arterie grenzte und mit ihr verwachsen war.

Man hätte es also mit einem Einwanderungsprocess von aussen in die bereits gebildete Neubildung zu thun und es ginge in den Arterien, wo sich diese selbständig entwickelt, der Reiz nach einiger Zeit auf die Vasa nutritia über und bedinge hier den entzündlichen Vorgang.

Dieses Auftreten von Rundzellen in dem Neoplasma wäre also etwas Accidentelles. In den späteren Stadien sollen die Rundzellen wieder verschwinden, oder doch ihre Zahl bedeutend abnehmen.

Durch das fortschreitende Wachstum nach innen wird das Lumen selbst grösserer Gefässe bis auf fast Capillarweite verengert, wenn auch nie ganz verschlossen. Das Wachstum geschieht aber auch in der Längsrichtung der Arterie und bis in die ganz kleinen Zweige hinein.

Häufig wurde Thrombose in den verengerten Gefässen angetroffen und durch die Organisation soll vollständige Obliteration herbeigeführt werden können.

Wo in der Neubildung die Membrana fenestrata zu Grunde gegangen war, hält Heubner die Veränderung nicht durch ein Durchwachsen von aussen nach innen, sondern umgekehrt zustande gekommen.

Das syphilitische Neoplasma soll sich nun in eigentümlicher Weise organisieren, so dass gewissermassen eine Vascularisation in demselben auftritt. Dadurch würde auch der Mangel jeder fettigen Entartung erklärt. Interessant ist der Befund einer neuen Membrana fenestrata neben der alten. Im Übrigen werden zwei Schichten von Zellen unterschieden, von denen die dicht unter der neuen Membrana fenestrata liegende spindelförmige Zellen in dichten Zügen angeordnet zeigte. In der zweiten auf der alten gefensterten Haut liegenden Schicht waren die

früher dicht verfilzten Zellen weiter auseinander gedrängt, innerhalb einer homogenen Intercellularsubstanz liegend. Zuletzt sollen die Rundzellen schwinden und eine Narbencontraction der Neubildung eintreten. Auch die Muscularis würde nun verändert, indem ihre Zellen atrophierten, schwänden und nur noch ein Netz von Spiralfasern übrig bliebe. Die Membrana fenestrata ginge sodann in gewöhnliches Bindegewebe über und es fände sich schliesslich an Stelle der früheren Gefässpartie nur noch ein dünner bindegewebiger Faden.

Nachdem so Heubner den Weg der histologischen Untersuchung der syphilitischerkrankten Hirnarterien zuerst betreten hatte, wurden von vielen Seiten her weitere Forschungen über diesen Gegenstand angestellt, deren Ergebnisse keineswegs in allen Punkten übereinstimmten. Die meisten Beobachtungen Heubners wurden allerdings bestätigt. Vor allem war man sich einig, dass der Sitz der Neubildung in der That zwischen Endotheldecke und Membrana fenestrata zu finden sei, ganz abgesehen davon, dass das Specifische des luetischen Prozesses nicht angezweifelt werden konnte. Auch der lockere Zusammenhang des Neoplasma mit der Membrana fenestrata wurde mehrfach bestätigt, ebenso, dass die letztere wie die Muscularis in der Mehrzahl der Fälle nur unbedeutend oder gar nicht verändert war. Man stimmte ferner darin überein, dass die Neubildung durch Wucherung der Endothelhaut zustande gekommen sei und nicht durch directes Übergreifen eines benachbarten Syphilons die Veränderung der Arterie sich etabliert habe. Endlich wurde auch der histologische Befund Heubners in der Neubildung selbst mehrfach bestätigt.

Dagegen konnte darin, wo die Veränderung primär auftrete, in der Intima oder Adventitia, ob sie von innen nach aussen oder umgekehrt fortschreite, eine Übereinstimmung nicht erzielt werden.

Von denjenigen Autoren, welche auf Grund eigener Untersuchungen am entschiedensten Heubners Standpunkt, dass nämlich vom Endothel der Gefässe primär die Wucherung ausgehe, vertreten, ist zunächst Weichselbaum zu nennen. Dieser beobachtete einen Fall von herdweiser Erkrankung der Hirnarterien auf syphilitischer Basis.[1]) Er fand vom Endothel ausgehende Wucherungen in den Gefässen. Nach ihm schnüren sich die Kerne der Endothelzellen ein und teilen sich, so dass Zellen mit 2, 3, ja selbst mit 6—7 Kernen, Riesenzellen sichtbar werden. Diese neugebildeten Zellen häufen sich dann dicht unter dem Endothel an und bedingen eine Schwellung der Intima. Anfänglich soll man nur runde mit spärlichem Protoplasma und grossem bläschenförmigen Kern versehene Zellen von ungleicher Grösse sehen, indem einige von der Grösse der weissen Blutzellen und noch kleiner, die meisten aber grösser sind. Mit der Dickenzunahme der Intima mehren sich nicht nur die Rundzellen, sondern es tauchen neben ihnen auch spindlige und sternförmige Zellen oder plattenförmige mit vielen Fortsätzen versehene Gebilde auf. Diese, namentlich die Spindelzellen liegen anfangs noch so dicht wie die Rundzellen beisammen; später werden sie durch eine körnige, faserige und homogene Zwischensubstanz auseinandergedrängt, anastomosieren aber durch ihre Fortsätze. Das weitere Verhalten der neuen Zellen zu einander soll sodann verschieden sein; an den resistenteren Stellen der verdickten Intima die spindligen und sternförmigen Zellen überwiegen und ein dichtes feinmaschiges Netzwerk bilden, in dessen Lücken nur Intercellularsubstanz und Rundzellen vorhanden sind. An den weicheren Stellen der Intima über-

---

[1]) Chwostek u. W.: Über herdweise syphil. Endarteriitis mit multipler Aneurysmabild. Wiener medic. Zeitung Nr. 28—30, 32—33.

wiegen gewöhnlich die Rundzellen, durchbrechen im weiteren Verlaufe die Membrana fenestrata und dringen in die Media ein. Zugleich treten in der Adventitia von ihren Bindegewebsendothelien stammend Rundzellen auf, die ebenfalls in die Media einbrechen. Die Ringfaserhaut schwindet unter dem Drucke der eindringenden Rundzellen; die Grenze zwischen Intima und Media verwischt sich, beide bilden zusammen ein weiches Gewebe, während die Adventitia allein und mit den Resten der Media sich ausbuchtet.

Hinsichtlich der Rundzellen weicht also Weichselbaum ab, hält aber den ganzen Prozess für eine von der Intima ausgehende Entzündung, welche erst später die Gefässhäute nach der Peripherie zu ergreife und bezeichnet ihn mit dem Namen Endarteriitis. Eine Verfettung der Zellen hat er nie beobachtet.

Auch ein von Stedman und Edes untersuchter Fall [1]) lässt sich zu Gunsten der von Heubner vertretenen Ansicht anführen.

Eine Arteria fossae Sylvii sowie zwei Blutgefässe der 4. Gehirnkammer, besonders links hatten in ihren Wandungen weisse, derbe Stellen.

Die mikroskopische Untersuchung ergab in den Arterien rings um die normal aussehende Muscularis, gleichsam an Stelle der Adventitia eine Schicht runder und ovaler Zellen, welche sich in das Gewebe der Pia mater hier ausbreiteten. Statt der Intima fanden sich parallel verlaufende Bündel eines Gewebes, welches runde oder ovale kernhaltige Zellen enthielt und das Arterienlumen entweder gleichmässig ringförmig umschloss oder auf einer Seite mehr als auf der andern angehäuft war. Die Zellen waren, je näher dem Lumen, desto zahlreicher,

[1]) Syphilitic intra cranial disease. Amer. Journ. of med. science. April. p. 433.

grösser und schienen an manchen Stellen den Endothelien zu gleichen. Der innere Abschnitt der Intima war blutig gefärbt, das Arterienlumen auf die Hälfte oder noch weniger verkleinert. Die Gehirnsubstanz war in der unmittelbaren Nachbarschaft dieser Arterie wie zusammengedrückt und reicher an zelligen Elementen, so dass die Aussencontouren der Arterie nicht deutlich erkannt werden konnten. Die Kerne der Umhüllung jener kleinen Gefässe, welche in die Hirnsubstanz eindringen, schienen an Zahl zugenommen zu haben.

Hedenius fand in einem Fall von luetischer Hirnarterienerkrankung [1]) im Stamme der Arteria fossae Sylvii einen festen grauweissen obturierenden Thrombus und die Arterienwand hier weisslich, undurchsichtig und verdickt.

Mikroskopisch zeigte sich die Adventitia und Media normal, aber innerhalb der Tunica fenestrata eine fremde Substanz, von ungleicher Dicke an den verschiedenen Stellen, mitunter die Dicke der Media und Adventitia zusammen erreichend. Sie bestand beinahe ausschliesslich aus sternförmigen und dreieckig länglichen Zellen mit langen, einander kreuzenden Ausläufern, mitunter ganz dicht in einer durchsichtigen ganz homogenen Grundsubstanz liegend. Der Thrombus war zu demselben Gewebe vollständig organisiert. Da hier die Adventitia sowohl wie die Muscularis unversehrt war, die Neubildung innerhalb der Membrana fenestrata aber bereits von beträchtlicher Dicke, so würde auch dieser Fall für die primäre Veränderung in der Intima sprechen.

Eine besondere Anschauung hat Lewin [2]) über den syphilitischen Wucherungsprozess, ohne dass er sich über den Ausgangspunkt der Erkrankung näher ausspricht.

---

[1]) Viscer. Syphil. Upsala la karefor. forb. Band. 10 pg. 485. Ausz. i. C. Jber. Bd. II. 1875.

[2]) Über Syphil. des. Larynx. Berl. Klin. Wochenschr. Nr. 41.

Während nach ihm in der Adventitia und Muscularis die bindegewebigen, elastischen und muskulösen Elemente hypertrophieren, repräsentiert sich die Hyperplasie in der Intima als eine Aufquellung der Endothelzellen und ein gleicher Vorgang macht sich in den Vasa vasorum bemerkbar. Die hierdurch beeinträchtigte Ernährung der Capillaren mache sich nun in erster Reihe wieder in der Intima geltend, indem die hier anfgequollenen Endothelzellen der Verfettung unterliegen und dann abgestossen würden. Schliesslich soll hierdurch Obliteration der Gefässe herbeigeführt werden.

Gegen die Ansicht Heubners nun, dass die luetische Erkrankung der Hirnarterien primär von der Intima ausgehe, lässt sich zunächst ein von Mackenzie beobachteter Fall[1]) verwerten.

Die Intima war unverändert, die Adventitia hauptsächlich afficiert, die Endothelschicht deutlich erhalten, ebenso die Faltung der Membrana fenestrata klar ausgeprägt. Die Muscularis zeigte sich hypertrophiert; die bedeutend verdickte Adventitia bestand aus concentrischen Ringen dicht gedrängter Faser- und Spindelzellenzüge. Die Schichte ferner, welche die eigentliche Arterienwandung umgiebt, bestand aus lockerem teils netzförmig, teils wellenförmig angeordnetem kernreichen Bindegewebe, in das zahlreiche Rundzellen sowie spärliche rote Blutkörperchen eingestreut waren. In der nächsten Nachbarschaft der Gefässe und unmittelbar an dieselbe angrenzend, ja teilweise in die Wandung selbst hineinragend, fanden sich zahlreiche mit roten Blutkörperchen versehene hämorhagische Herde, während im übrigen Zellgewebe zerstreute Anhäufungen von farblosen Rundzellen sich vorfanden.

[1]) Syphilis as a cause of disease of the nervous system. The brit. medic. Journ. Jan. 10. 172, pg. 31. Febr. 7., 14., 21., 28. und On syph. affect. of the nerv. syst. The lancet Jan. 10., 24. Febr. 7., 21.

Schon vor Veröffentlichung der Heubner'schen Schrift war Broadbent für die Anschauung eingetreten, dass die „syphilitische Entzündung“ gewöhnlich in der Adventitia ihren Anfang nehme und zur Thrombose führen könne.

Auspitz [1]) sprach sich dahin aus, dass sich in den Blutgefässen der Induration eine langsam fortschreitende Veränderung in Form der Infiltration und Sklerosierung vollziehe, welche zuerst in der Adventitia zu Tage trete, dann aber auch die Intima der Gefässe ergreife und im späteren Stadium den Befund der Endarteriitis biete.

Am bestimmtesten ist endlich Baumgarten [2]) der von Heubner entwickelten Ansicht entgegengetreten. Er fand, dass die Anfangsstücke der mittleren und vorderen linken Hirnarterien weiss und undurchsichtig waren. In dem cerebralen Ende der verdickten Carotis sass ein fast entfärbter Thrombus, der sich in die Arteria fossae Sylvii fortsetzte.

Mikroskopisch fand sich ausser Intimawucherung eine wesentliche Veränderung der Adventitia, die Baumgarten für primär hält. Sie war mit kleinen Zellen „wie übersäet“; in gleicher Weise war die Muscularis infiltriert und „die kleinzellige Infiltration bildete oft einen mit der Spitze nach der Intima gerichteten Keil“. Es wäre im adventitiellen Bindegewebe „die erste Manifestation des krankhaften Prozesses zu suchen und erst von der in Reizung versetzten Peripherie aus erfolgte die „Infection des Endothels“. Das syphilitische Gift soll von den Lymphbahnen in die Gefässscheiden gelangen und seine Wirkung daher zuerst auf die Adventitia der Gefässe äussern.

Diesem von Baumgarten veröffentlichten Falle gegen-

[1]) Ueber die Excision der Hunter'schen Induration. Wien. medic. Presse Nr. 17, 18. 1878. 50, 51. 1879.

[2]) Zur Hirnarteriensyphilis. Arch. der Heilk. S. 752 u. ff.

über hat Heubner selbst Stellung genommen [1]) und bemerkt, dass diese Deutung des histologischen Befundes anfechtbar sei, da das betreffende Individuum zugleich tuberculös gewesen war, es sich hier also ebensogut um tuberculöse Infiltrationen handeln könne.

Darauf hat Baumgarten einen zweiten Fall bekannt gemacht, der weniger leicht anfechtbar ist und im wesentlichen denselben histologischen Befund darbot. Hier constatiert er eine obliterierende Endo- und eine specifisch gummöse Periarteriitis und lässt den Prozess ebenfalls von der Adventitia ausgehen.

Ein weiterer Fall von luetischer Erkrankung der Hirnarterien wurde mir im pathologischen Institut zu Freiburg zur mikroskopischen Untersuchung übergeben. Das Präparat stammte aus der Sammlung des Herrn Professor Dr. Schottelius. Der Fall betraf eine 47 Jahre alte Person, welche lange Zeit in Würzburg an Lues behandelt worden war.

Die Patientin hatte eine zweifelhafte Vergangenheit, verheiratete sich mit 28 Jahren, abortierte mehrmals im 5. und 7. Monat, hatte keine lebende Kinder und befand sich seit langen Jahren wegen verschiedener luetischer Affectionen abwechselnd in Behandlung verschiedener Aerzte und der Würzburger Poliklinik. Mehrfach machte sie energische Schmierkuren durch, welche zeitweise Besserung erzielten. In den letzten Jahren litt sie hauptsächlich an nächtlichen Knochenschmerzen der Unterschenkel; gleichzeitig entwickelte sich im Periost der linken Ulna ein taubeneigrosses Syphilom. Infolge unrichtiger eigener Behandlung kam der Gummiknoten zum Aufbruch, worauf Patientin sich wiederum in der Poliklinik meldete. Eine abermalige Inunctionskur besserte das subjective Befinden.

---

[1]) Arch. d. Heilk. S. 538.

Gleichzeitig entwickelte sich aber ein hochgradiger Schwächezustand, dem die Kranke, in den letzten Wochen sehr apathisch und schliesslich somnolent, unter den Erscheinungen des Lungenödems erlag. Specielle Erscheinungen von Herderkrankungen des Gehirns waren niemals vorhanden.

Der Tod erfolgte am 25. September 1878 und die Section wurde am folgenden Tage von Herrn Professor Schottelius, damals Assistent der Würzburger Poliklinik, im dortigen Leichenhaus vorgenommen. Sie ergab folgenden Befund:

„Abgemagerter Körper, blasse, leicht icterisch gefärbte Hautdecken, keine Totenstarre. Lagerung der Baucheingeweide normal. Lungen beiderseits durch lockere, bandförmige Adhäsionen fixiert, überall in den Oberlappen lufthaltig, emphysematös, anämisch. Die Unterlappen ödematös, blutreich; phthisische Prozesse und Herderkrankungen sind in beiden Lungen nicht vorhanden. Die Bronchialwand mit reichlichem eiterigen Sekret bedeckt, cylindrisch; Bronchiektasieen. Sehnenfleck über dem rechten Ventrikel, Herz von normaler Grösse, schlaff, blassbraun; sämtliche Klappenapparate intact. Leichte fettige Usuren der Intima Aortae. Über die etwas kleine, braune, schlaffe Leber zieht sich eine mässige Schnürfurche; im Verlauf derselben finden sich mehrere keilförmig in das Leberparenchym eindringende strahlige Narben. Ebensolche etwas kleinere zeigen sich an der Unterfläche des linken Leberlappens. Über dem rechten Lappen ältere Perihepatitis mit dem Zwerchfell. Der Durchschnitt ergiebt ausser braunrer Färbung und Verkleinerung der Acini keine besonderen Veränderungen.

Milz, Nieren, Darm und Genitalien unverändert, ebenso Pharynx und Larynx. An letzteren Organen sind nirgends Narben nachzuweisen.

Schädeldach symmetrisch, schwer, Diploe blutreich,

Dura mater blass mit stark gefüllten grösseren Blutgefässen. Rötlich klares Serum entleert sich in reichlicher Menge aus den subarachnoidealen Lymphräumen und unter dem Tentorium hervor. Die weichen Hirnhäute auf der Convexität leicht milchig getrübt; durch klares Exsudat von den Gyris abgehoben, ebenso salziges Exsudat am Chiasma nervorum opticorum. Beide Arteriae vertebrales und die Basilararterie je auf 1 cm Länge in einen soliden Strang von der normalen Weite dieser Arterien verwandelt, denen seitwärts mehrfach bis erbsengrosse gelbgraue Knoten aufsitzen. Diese Affection schneidet in der Basilaris dicht vor dem Circulus Willisii plötzlich unter Collabieren des Gefässes zu Fadendünne ab. Ähnliche Veränderungen zeigen die beiden Carotiden nach aussen (lateralwärts), woselbst die bezüglichen Nerven, besonders die Oculomotorii mitten zwischen solche knolligen Massen eingebettet sind, ohne aber mit der Neubildung verwachsen zu sein. Der Circulus Willisii ist durchgängig, unverändert, ebenso die Arteria fossae Sylvii.

Cystöse Entartung des Plexus chorcoidei. Das Gehirn von derber Consistenz; Ventrikel weit, mit klarer Flüssigkeit gefüllt, Ependym granuliert. Keine sonstigen Herderkrankungen. Am Ende des oberen Drittels der linken Ulna in Umgebung eines verödeten Fistelganges ein doppelt erbsengrosser Substanzverlust in der Corticalis, durch gallertig fibröses Gewebe ausgefüllt. Subcutan in der Nähe des Fistelganges zwei bohnengrosse käsige Herde. Die Corticalis dieser Stelle der Ulna eburnisiert, aufgetrieben.“

Soweit der Bericht des Sektionsprotokolles. Aus demselben, ebenso wie aus den klinischen Angaben erhellt zur Evidenz das Vorhandensein der constitutionellen Syphilis.

Von besonderer Wichtigkeit sind die Veränderungen

der Leber und der linken Ulna. Auch ist wohl zu beachten, dass hier jede tuberculöse Erkrankung fehlt und dass die Intima der Aorta nur wenige schwach verfettete Stellen aufzuweisen hat. Um so stärker sind dagegen die Veränderungen an den Hirnarterien, ein Umstand, der von vornherein dagegen spricht, dass es sich hier um eine einfache Altersveränderung, um das gewöhnliche Atherom der Arterien handelt. Wir werden bei Gelegenheit der mikroskopischen Untersuchung auf diesen Punkt noch zurückkommen.

Die Präparate selbst sind mehrere Jahre hindurch in Alkohol aufbewahrt worden, zeigen sich jedoch wohl erhalten. Die beiliegende Zeichnung wurde am frischen Präparate aufgenommen.

Es lässt sich erkennen, dass beide Arteriae vertebrales und ebenso die Arteria basilaris eine Strecke weit in einen soliden Strang verwandelt sind und mehrere derbe, erbsengrosse Knoten seitwärts hintereinander ihnen aufsitzen. Etwa in der Mitte des Pons wird die Basilararterie wieder normal und erscheint bedeutend dünner; ihre Wände collabieren. Ganz ähnlich sind die Carotiden verändert. Ob die von knolligen Massen der Arterie eingefassten Nerven, besonders die Oculomotorii verändert sind, darüber lässt bei der Sektion die makroskopische Besichtigung nicht entscheiden. Leider waren zur Zeit der mikroskopischen Untersuchung die Oculomotorii nicht mehr vorhanden. Da jedoch dieselben nirgends mit den veränderten Gefässen verwachsen waren und jede klinische Erscheinung von Seiten dieser Nerven fehlte, so lässt sich wohl annehmen, dass ihre Struktur durch die benachbarten Gefässalterationen nicht wesentlich verändert gewesen ist.

Die nähere Untersuchung ergab, dass die Arteriae vertebrales sowohl wie die Basilararterie in der Ausdehnung ihrer Veränderung mit der Unterlage fest verwachsen

war. Querschnitte durch die veränderten Arterien, besonders dort, wo ihnen knollige Massen seitwärts aufsassen, zeigten eine sehr beträchtliche Verdickung der Gefässwand, von der Unregelmässigkeit, dass die Zunahme besonders an der Unterlage des Gefässes und dort, wo seitwärts schon äusserlich eine circumscripte Verdickung bemerkbar war, hervortrat. Demgemäss war auch das Lumen nicht regelmässig, sondern verschoben; dreieckig, wohl auf ein Drittel verengt und klaffte.

Es wurden nun zunächst grössere Stücke aus den am meisten veränderten Stellen der Vertebral- und Basilararterie mit samt den angrenzenden Partieen des Pons und der Medulla oblongata herausgeschnitten behufs genauerer mikroskopischer Untersuchung. Dabei zeigten sich sowohl im Pons wie in der Medulla oblongata ziemlich circumscripte graurötlich gefärbte Partieen, welche auf Herderkrankungen hindeuteten. Es wurden deshalb auch hier Gewebsstücke ausgeschnitten und zur histologischen Untersuchung vorbereitet.

Die von den am meisten veränderten Partieen der Arterien gewonnenen Querschnitte ergaben nun einen sehr interessanten Befund. An der Basilararterie waren die Schnitte dort gemacht, wo ihr seitwärts die schon genannten erbsengrossen Knoten aufsassen.

Schon makroskopisch war hier leicht zu erkennen, wo die Neubildung ihren Sitz hatte. Man sah, dass die Wände der Arterie sehr stark, wennschon nicht gleichmässig verdickt waren und dadurch das Lumen bis auf ein Drittel der normalen Weite verengt war. Dasselbe war im Übrigen frei von Thrombose und Blutgerinnsel. Eine grosse Anzahl von Schnitten wurde teils in Osmiumsäure, teils in Carmin und Hamatoxylin gefärbt. Darnach liess sich deutlich eine intensiver gefärbte, scharf conturierte Linie erkennen, welche in etwas unregelmässigen Ausbiegungen und in verschiedenem Abstande von der

innersten das Lumen begrenzenden Gewebsperipherie, jedoch mit dieser im Ganzen concentrisch verlief. Auch liess sich sofort ein ausserordentlich lockerer Zusammenhang der innersten Gewebszone mit der scharf abgesetzten folgenden peripheren constatieren, ganz ähnlich, wie schon Heubner auf den „zwiebelschalenartigen" Zusammenhang hingewiesen hatte. Es war schon im voraus anzunehmen, dass die angedeutete wellig contourierte Linie, peripher von der Neubildung nichts anderes sei als die Membrana fenestrata und es läge demnach das Neoplasma innerhalb dieser Haut. Diese Annahme wurde durch das Mikroskop bestätigt. Des weiteren wurde makroskopisch bemerkt, dass zu beiden Seiten der Arterie in der Nähe der Unterlage, zwei kleinere kreisrunde hellere Partieen von einer schmaleren dunklen Zone umgeben erschienen. Eines von diesen Gebilden entsprach der Stelle, wo der erbsengrosse Knoten seitwärts der Gefässwand aufsass. In der Mitte zeigte sich ein bei den verschiedenen Schnitten in seiner Grösse sehr wechselndes Lumen. Das Ganze machte den Eindruck, als habe man zwei die Arterie begleitende thrombosierte Venen vor sich, doch war die Grösse derselben dafür zu gering. Der mikroskopische Befund war hier ein sehr überraschender und wird unten ausführlich geschildert werden.

Während nun normaler Weise die Endotheldecke an der Arteria basilaris unmittelbar der Membrana fenestrata aufliegt; zeigte sich in unserem Falle innerhalb der letzteren eine auf dem Querschnitt dicke Gewebsschicht, das Lumen des Gefässes stark beeinträchtigend. Von einem Endothelsaum freilich war, so viel Schnitte auch mikroskopisch untersucht wurden, nicht viel zu sehen. Nur an einzelnen Stellen zeigte eine nur eine kurze Strecke verlaufende scharf contourierte Linie, in der in regelmässigen Abständen ovale Kerne erschienen, an, dass

Reste des Endothels überhaupt noch vorhanden waren. Auch Längsschnitte liessen vielfach das Endothel vermissen. Indessen konnte man doch so viel constatieren, dass in der That die Neubildung zwischen Membrana fenestrata und Endothelhaut ihren Sitz habe.

Das Neoplasma zeigte nun im Allgemeinen denselben histologischen Befund, wie er bereits wiederholt von Heubner und anderen Forschern angegeben wurde. Zunächst dem Lumen lagen zahlreiche, den Endothelzellen ähnliche, mit grossem ovalen Kern versehene Gebilde, die in den Osmiumsäurepräparaten besonders schön zu erkennen waren. Weiterhin hatten diese Zellen zahlreichere Fortsätze, die sich alsbald mit einander zu einem dichten Filzwerk verflochten, wie auch Heubner von einem „dichten Zellenfilz" spricht, in dem mehr oder weniger zahlreiche Kerne sichtbar waren. Die Anordnung der Zellzüge war auch hier in der Nähe des Lumens parallel der Längsachse des Gefässes und diese nahmen peripherwärts eine mehr unregelmässige Richtung an, indem sie zugleich mehr nach der Membrana fenestrata zu auseinanderwichen. Hier zeigten die Osmiumsäurepräparate noch einzelne schön erhaltene, den Endothelzellen ähnliche Gebilde, welche in einer stärker angehäuften Grundsubstanz lagen. Auch zahlreichere kleine runde Kerne bemerkte man an diesen Stellen.

Die Membrana fenestrata war mit ihren welligen Ausbuchtungen überall deutlich und scharf ausgeprägt, ihre Fenster erschienen vielfach vergrössert. Die Muscularis bot ein wechselndes Verhalten und zeigte sich bald stärker, bald schwächer entwickelt, im wesentlichen aber ohne grosse Veränderung. Nur an einzelnen Stellen war ein abnorm grosser Kernreichtum auffallend.

Wir kommen hier auf die bereits oben erwähnten Verhältnisse zurück, welche der makroskopischen Deutung Schwierigkeiten bereiteten. Das Mikroskop giebt darüber

hinreichenden Aufschluss. Es ergab sich, dass das eine, makroskopisch den Eindruck einer thrombosierten Vene machende Gebilde, sich innerhalb der Membrana fenestrata, zwischen dieser und der Neubildung eingeschoben hatte, das andere in der Adventitia der Arterie sich befand. Der mikroskopische Anblick der ersteren hatte zuerst etwas Überraschendes. Die Membrana fenestrata mit samt der angrenzenden Muscularis machte an dieser Stelle eine über halbkreisförmige Ausbiegung. Innerhalb des so gebildeten Halbkreises bot das Gewebe einen eigenartigen Anblick, um so mehr, als das nach dem Lumen des Gefässes zu liegende Gewebe der Neubildung sich von ihm verschieden zeigte. Es fand sich nämlich in grosser Ausdehnung ein Gewebe, welches sofort den Eindruck eines Blutgerinnsels, wenigstens der Hauptsache nach, machte: Zahlreiche ein enges Netzwerk bildende zarte Fäden, in dessen Maschen deutlich blasse rote Blutkörperchen zu erkennen waren. In der Mitte dieses Gewebes jedoch befand sich eine grössere, ziemlich circumscripte Fläche, auf welcher dicht gedrängt zahlreiche grosse runde Kerne, von einem schmalen Protoplasmasaum umgrenzt, nebeneinander lagen. An der Grenze zwischen Membrana fenestrata und Blutgerinnsel war ein grösseres und innerhalb des Zellhaufens mehrere ganz kleine quer durchschnittene Gefässe deutlich zu erkennen. Auch in der Nachbarschaft, da, wo die Neubildung mit der Membrana fenestrata noch im Zusammenhang stand, erschienen in der ersteren, besonders nahe der Gefässhaut zahlreiche kleine Gefässe, die sonst in der Wucherung vermisst wurden. Mehr nach dem Lumen der Arterie zu schneidet das erwähnte Gewebe scharf gegen ein anderes ab, welches gegen das Lumen ausgebuchtet ist und dessen ziemlich breite Zone mit demjenigen des Neoplasma in continuierlichem Zusammenhang steht, auch dessen histologischen Bau zeigt.

Es hat also hier an der Grenze zwischen Neubildung und Membrana fenestrata offenbar eine Blutung stattgefunden, welche, begünstigt durch den lockeren Zusammenhang, beide Gebilde von einander getrennt hat und das so gebildete Blutgerinnsel hat annähernd die Gestalt eines Cylinders angenommen. Woher die Blutung gekommen, das dürfte nicht leicht zu entscheiden sein. Ob, wie es Heubner beobachtete, der Blutstrom weiter unterhalb die an einer Stelle schwächere Neubildung durchbrochen und sich darauf einen Weg zwischen Membrana fenestrata und ersterer gebahnt hatte, dafür bot der mikroskopische Befund keine Anhaltspunkte. Die zahlreichen untersuchten Schnitte liessen im wesentlichen immer dasselbe Bild wahrnehmen; nirgends war ein abgehendes Gefäss oder eine erheblich dünnere, etwa durchbrochene Schicht der Neubildung auf dem Querschnitt getroffen. Andererseits wäre aber die Möglichkeit nicht ausgeschlossen, dass in dem in Vascularisation getretenen Neoplasma ein kleineres Gefäss geborsten und so die Blutung erfolgt sei. Darauf könnte der Umstand deuten, dass gerade an dieser Stelle allein in der Neubildung Gefässe vorhanden und ferner wenigstens einige von ihnen verändert sind, in der Weise, dass die Wandung durch concentrisch kernreiche Schichten verdickt ist. Das Blutgerinnsel selbst befindet sich bereits im Zustande der Organisation; darauf deuten sowohl die Anhäufungen von weissen Blutzellen wie auch kleinste Gefässe hin.

Die mikroskopische Untersuchung des in der Adventitia befindlichen, auf dem Querschnitt kreisförmigen Gebildes ergab einen nicht weniger interessanten Befund. Das Ganze war von einer Art bindegewebiger Kapsel umschlossen; in der Mitte erschien bei den verschiedenen Schnitten ein wechselnd grosses, mehr längliches, meist kleines Lumen. Das Gewebe selbst schien fast nur aus dicht gedrängten runden Kernen zu bestehen, so nahe

lagen die Zellen aneinander. Fasergewebe war kaum zu erkennen, dagegen bemerkte man zahlreichere kleine querdurchschnittene, von den Zellen gleichsam eingemauerte Gefässe. Das Ganze hatte den Typus des echten Granulationsgewebes. Die Adventitia zeigte hier also eine Veränderung, welche bereits Baumgarten wiederholt beobachtet und als eine specifisch luetische in den betreffenden Fällen erklärt hatte, eine Ansicht, die jedoch in ihrer Richtigkeit vielfach bezweifelt worden war. Zahlreiche mikroskopisch untersuchte Schnitte boten im wesentlichen stets dasselbe Bild.

An denjenigen Partieen ferner, wo die Muscularis abnorm kernreich war, erschien auch die Neubildung in der Nähe der Membrana fenestrata sehr reich an Rundzellen. Am auffallendsten war aber die Adventitia verändert. Von einem faserigen Gewebe war hier fast nirgends mehr etwas zu sehen; an dessen Stelle bemerkte man vielmehr zahllose dicht aneinander gedrängte Rundzellen, welche besonders in der Nähe von kleineren Gefässen zu grösseren Haufen zusammengeballt waren. Die Adventitia war wesentlich verdickt und der grössere Teil der Vasa vasorum hochgradig verändert, ebenso die kleineren abgehenden Arterien, in derselben Weise wie die Hauptarterie. Gerade an den kleineren Gefässen liess sich sehr schön constatieren, dass auch hier die Neubildung innerhalb der Membrana fenestrata lag, denselben histologischen Befund darbietend.

Die von einer Arteria vertebralis erhaltenen Querschnitte liessen einen ganz ähnlichen histologischen Bau erkennen, so dass wir von einer nochmaligen Schilderung dieser Verhältnisse absehen können. Sogar ein ganz ähnliches Granulom war in der Adventitia zu bemerken.

Des weiteren wurden nun Querschnitte von der linken Carotis gemacht, diesmal an einer Stelle, die makroskopisch nur wenig verändert erschien, wo man also annehmen

konnte, dass die pathologische Veränderung noch keinen bedeutenden Umfang erreicht habe. Der mikroskopische Befund war auch hier interessant. Die Arterienwand ergab sich nur an einer Seite verdickt. In der grössten Circumferenz lag die Endotheldecke unmittelbar der gefen sterten Haut auf. An der verdickten Stelle aber war erstere stark von ihr abgehoben um die Dicke der Neubildung. In den nach dem Lumen zu concaven Ausbuchtungen der Intima lagen zahlreiche endothelartige Zellen mit ovalen Kernen. Die Muscularis war gut erhalten und unverändert. Die Adventitia dagegen war bereits in diesem geringen Stadium der Gefässveränderung von Rundzellen dicht infiltriert und es fiel besonders auf, dass bereits die Vasa vasorum die oft erwähnte Veränderung zeigten und ihre Umgebung besonders dicht von Rundzellen erfüllt war.

Auch vom Pons und der Medulla oblongata wurden von den Teilen, welche schon makroskopisch Herderkrankungen vermuten liessen, Schnitte gemacht, diese wie die vorigen behandelt und mikroskopisch untersucht. Hier waren besonders die Teile verändert, welche am nächsten der Arterie lagen. Denn es fiel an diesen Stellen ein abnorm starker Kernreichtum des Gewebes auf und man bemerkte zahlreiche Haufen von Rundzellen, welche um Gefässe herum lagen. Diese erschienen grössten teils stark verändert, in derselben Weise, wie es bereits mehrfach geschildert. Selbst ganz kleine Arterien zeigten diese Veränderung und ihr Lumen war teils durch die Neubildung verengert, teils der Rest durch Thrombose verstopft. Es war anzunehmen, dass die Veränderung, von den grösseren Gefässen auf die abgehenden Verzweigungen in weiter Ausdehnung übergreifend erst secundär in dem Pons und der Medulla oblongata sich etabliert habe. Sowohl von ersterem wie von letzterer zeigten ferner die Schnitte sehr schöne Granulome, von demselben Verhalten wie in der Adventitia der Basilar-

arterie. Auch hier fanden sich kleinere Gefässe und eine grössere Arterie im Centrum des Granulationsgewebes. Im Übrigen liessen sich auf dem Schnitte mikroskopisch keine andern als postmortale oder durch den Alkohol hervorgerufenen Veränderungen erkennen. Man sah zahlreiche Myelinkugeln und guterhaltene Ganglienzellen. Auch die Nervenfasern erwiesen sich abgesehen von der durch die Art der Aufbewahrung bewirkten Veränderung normal. Besonders zeigte sich das Neurolemm keineswegs abnorm kernreich.

Schliesslich wurden auch noch vom Grosshirn Schnitte hergestellt und diese mikroskopisch untersucht. Auch hier waren besonders die Arterien, sowohl die grösseren wie die kleineren hochgradig verändert und stets fand sich die Adventitia von zahlreichen Rundzellen infiltriert, ebenso das umgebende Hirngewebe. Das durch die Neubildung stark beeinträchtigte Lumen war durch ein Blutgerinnsel obturiert. Das Neoplasma mit dem charakteristischen Sitz trug dasselbe histologische Gepräge wie in den übrigen geschilderten luetisch afficierten Arterien. Auch die Vasa vasorum waren in grosser Anzahl erkrankt und die Adventitia von Rundzellen dicht durchsetzt.

Noch ein anderes Präparat stand zur mikroskopischen Untersuchung zur Verfügung. Das betreffende Individuum hatte während des Lebens an Syphilis gelitten, doch konnten, da es sich hier um ein Material handelt, welches gelegentlich einer Privatsektion gewonnen wurde und der Patient den höheren Ständen angehört hatte, speciellere klinische Daten nicht erhoben werden.

Die Hirnarterien zeigten sich hier ähnlich verändert wie im vorigen Falle. Eine Arteria vertebralis und die ganze Basilararterie sind in einen soliden Strang von der normalen Dicke dieser Arterie verwandelt, circumscripte Verdickungen jedoch nicht bemerkbar, Herderkrankungen im Gehirn nicht vorhanden.

Auf dem Querschnitt ergab sich, dass das Lumen der Arterien sehr beträchtlich verengert, sonst aber frei war. Die an verschiedenen Stellen der Gefässe gemachten Querschnitte liessen eine Wandverdickung in ziemlich hohem Grade erkennen. Mikroskopisch zeigte sich, dass auch hier die Neubildung innerhalb der Membrana fenestrata sass. Die Adventitia war von Rundzellen dicht durchsetzt und auch die Vasa vasorum zum Teil stark verändert. Im Übrigen waren die histologischen Verhältnisse dem früher geschilderten Befunde ganz gleich.

Auf Grund der mikroskopischen Untersuchungen der beiden vorliegenden Fälle ist ersichtlich, dass von einem einfachen Atherom der Gefässe nicht die Rede sein kann. Auch soviel erhellt, dass, da primäre Herderkrankungen in der Gehirnsubstanz selbst nicht vorhanden sind, auch ein Übergreifen auf die Arterien nicht stattgefunden haben kann. Die Wucherung in der Arterie hat somit in der That die Selbständigkeit, welche Heubner ihr beilegt. Über den Sitz der Neubildung kann kein Zweifel obwalten und der histologische Befund spricht in beiden Fällen in keiner Weise dagegen, dass das Neoplasma durch eine Wucherung des Arterienendothels entstanden ist. Anders jedoch ist die Frage, wo in der Arterie zuerst die Veränderung aufgetreten ist, ob in der Endothelhaut, vom syphilitischen Virus angereizt, oder in der Adventitia. Der histologische Befund der vorliegenden Fälle spricht entschieden für letzteres Verhalten. Denn wenn schon es an und für sich unwahrscheinlich ist, dass die Hirnarterien von der allgemeinen Regel abweichen, wonach überall bei syphilitischen Affectionen, wie z. B. in der Leber, zuerst die kleinsten Arterien von dem Kranheitsprocess ergriffen werden, so macht es in unseren Fällen der Umstand, dass die Vasa vasorum und die Adventitia bereits da hochgradig verändert sind, wo die Neubildung innerhalb der Membrana fenestrata erst in ihren Anfängen

steht, zur Gewissheit, dass der pathologische Prozess von den kleinsten Arterien ausgeht, sodann eine sehr bedeutende Infiltration der Adventitia mit Rundzellen, [illegible]ar echtes Granulationsgewebe schafft und erst secundär der Reiz auf das Endothel der Arterie übertragen wird. Nimmt ja doch Heubner selbst an, dass das syphilitische Gift etwa auf dem Wege der Lymphbahnen zum Endothel gelange und hier die Wucherung anrege! Ein Durchbruch oder Schwund der Muscularis und der Membrana fenestrata durch die von der Adventitia her andringenden Rundzellen ist dazu nicht erforderlich, wenn schon solche häufig in der Neubildung gefunden wurden. Denn der Weg der Saftkanäle steht ja jederzeit für die Übertragung des Reizes frei. Dass die einmal gereizten Endothelzellen sodann durch Wucherung die ganze Neubildung zwischen Endothelhaut und Membrana fenestrata liefern, das soll keineswegs bestritten werden.

Soviel aber lehrt der histologische Befund dieser beiden Fälle, dass hier zuerst von den Vasa vasorum angeregt eine Veränderung der Adventitia stattgefunden hat. Dass es sich hier um einen rein syphilitischen Prozess handle, kann nicht bestritten werden und es spricht alles für die Ansicht Baumgartens, dass bei der luetischen Erkrankung der Hirnarterien die Wucherung des Arterienendothels erst eine secundäre Erscheinung ist.
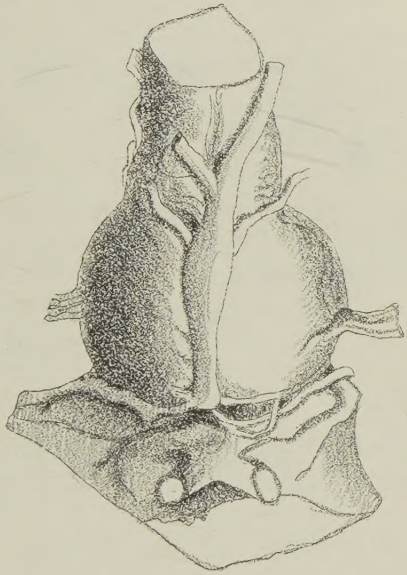
Bevor ich schliesse kann ich nicht umhin Herrn Hofrat Maier sowie Herrn Professor Schottelius für die gütige Unterstützung, letzterem auch insbesondere für die freundliche Überlassung des Materials, meinen besten Dank auszusprechen.